

Sonderdruck aus Ausgabe 1/2021

Naturheilkundliche Therapie des Epstein-Barr-Virus

Dr. med. Jessica Hinteregger-Männel

Naturheilkundliche Therapie des Epstein-Barr-Virus

Dr. med. Jessica Hinteregger-Männel

Das Epstein-Barr-Virus, das zu der Gruppe der Herpes-Viren gehört, kann nicht nur die Infektiöse Mononukleose verursachen, sondern interagiert auf vielfältige Weise mit dem Immunsystem. Es ist so an der Entstehung von einigen bösartigen Erkrankungen wie Lymphomen mitbeteiligt und zeigt eine Assoziation zu verschiedenen Autoimmunerkrankungen wie Multiple Sklerose, systemischem Lupus erythematoses und Hashimoto. Bei der akuten, aber auch reaktivierten Infektion ist ein ganzheitlicher Therapieansatz sehr wichtig, um das Immunsystem zu unterstützen und die Selbstregulation anzuregen.

Epidemiologie und Pathophysiologie

Das Epstein-Barr-Virus (EBV) wurde 1964 von Anthony Epstein und Ivrone Barr entdeckt, die das Virus mithilfe von Herrn Burkitt in B-Zelllinien eines Burkitt Lymphoms nachweisen konnten.¹ Es gibt zwei unterschiedliche Typen dieses Herpes Typ 4 Virus mit ähnlichen Genomen. Das EBV Typ 1 ist für die meisten Infektionen weltweit außer in Afrika und Neu Guinea verantwortlich.

In den Industrieländern sind etwa 40 % der Kinder über 5 Jahren und über 90 % der Erwachsenen seropositiv. Im Kindesalter verläuft die Infektion meist asymptomatisch oder mit sehr milden Symptomen wie ein grippaler Infekt mit Halsschmerzen. Die Erstinfektion im Jugendalter oder bei jüngeren Erwachsenen zeigt sich in rund 35–50 % der Fälle als Pfeiffersches Drüsenfieber bzw. Infektiöse Mononukleose. Die Übertragung erfolgt überwiegend über den Speichel, unter anderem beim Küssen. Aber nur 5 % werden von akut erkrankten Personen infiziert, meist geben asymptomatisch infizierte Ausscheider das Virus weiter.²

Die Infektion verläuft über zwei verschiedene Phasen. In der latenten Phase werden die B-Zellen in den Tonsillen infiziert. Das Virus besitzt eine Doppelstrang-DNA, die bei der Infektion der B-Zelle als ringförmiges Plasmid weitergegeben wird. In dieser latenten Phase werden kaum infektiöse Viruspartikel produziert, sodass es zu keiner großen Immunantwort oder klinischen Symptomatik kommt. Dafür wird die Virus-DNA bei jeder B-Zell-Teilung im gesamten lymphatischen und retikuloendothelialen System weiterverbreitet und persistiert in langlebigen Wirtszellen.³ Das EBV-Virus besitzt zudem die Fähigkeit, die infizierten B-Lymphozyten zu immortalisieren, d. h. zu einer unbegrenzten Proliferation zu stimulieren. Dieser Mechanismus kann etwa die Entstehung von Lymphomen wie dem Burkitt oder Nasopharynx Lymphom begünstigen. Die latente Phase kann mithilfe bestimmter EBV spezifischer Proteine wie das ZEBRA-Protein, das die Transkription von lytisch aktiven Genprodukten anregt, in die lytische Phase überführt werden.⁴

Die lytische Phase ist durch die Infektion der Epithelzellen im Oropharynx gekennzeichnet, in der sich die Viren sehr schnell vermehren und über den Speichel auf andere Personen übertragen werden können. Das Virus exprimiert in dieser Phase weitere Proteine wie das BCRF-1, das die zelluläre Immunantwort und das TH1/TH2 Verhältnis so beeinflussen, dass die Immunantwort trotz der Vermehrung der viralen Antigene vermindert wird. Je nach Immunantwort kommt es zu einer unterschiedlichen klinischen Ausprägung der Infektion.

Infektionsverlauf und Diagnostik

Eine Erstinfektion mit EBV bei Jugendlichen und jungen Erwachsenen kann in 35–50 % zu der Entwicklung einer Infektiösen Mononukleose (IM) führen. Es kommt nach einer Inkubationszeit von etwa 30–50 Tagen zu einer starken Immunantwort auf die lytische Phase, die durch NK Zellen und CD 8 zytotoxischen T-Zellen verursacht wird. Laborchemisch findet sich eine absolute Lymphozytose mit atypischen Lymphozyten. Auch die Entzündungsmarker CRP und BSG sind erhöht. Neben genetischen Ursachen könnte die Höhe der Viruslast eine Rolle spielen, warum die EBV-Infektion eine Infektiöse Mononukleose verursacht oder nicht.^{5,6}

Die zytotoxischen T-Zellen reagieren vor allem auf die lytischen Antigene, sodass einige latent infizierte B-Zellen überleben. Diese dienen als lebenslanges Reservoir und können zu einer intermittierenden Ausschüttung aus dem Oropharynx führen. Deswegen ist das Virus in 15–25 % der oropharyngealen Sekrete gesunder EBV-EBNA positiver Erwachsener nachweisbar. Das Virus kann über die latent infizierten B-Zellen bei Immungeschwächten oder durch verschiedene andere Auslöser nach Monaten oder Jahren wieder reaktiviert werden.

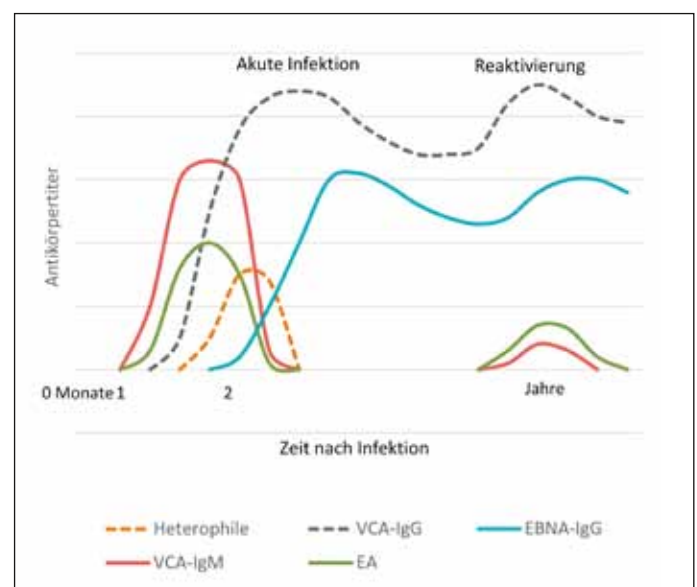


Abb. 1: Antikörperverlauf bei akuter und reaktiverter EBV-Infektion; EA: = early antigen, VCA = virales Capsid Antigen, EBNA = Epstein-Barr nukleäres Antigen

Nach der Inkubationszeit von etwa 4 Wochen erfolgt, wie in Abb. 1 ersichtlich, die IgM-Antikörperbildung gegen die lytischen Antigene VCA-IgM und EA-IgG, die IgG AK Produktion gegen VCA beginnt nach weiteren 1–2 Wochen, die IgG AK-Bildung gegen das latente Antigen EBNA rund einen Monat später. Der VCA-IgM- und EA-IgG-Titer ist bei Primärinfektion positiv und fällt nach Ende der akuten Infektion wieder auf Normalwerte. Die VCA-IgG und EBNA-IgG persistieren lebenslang. Bei einer Reaktivierung nach Monaten oder Jahren steigt der EA-IgG und manchmal auch der VCA-IgM.⁷ Durch eine polyklonale B-Zell Stimulation während einer IM werden auch IgM Antikörper gegen eine Vielzahl nicht mit EBV verwandten Antigenen produziert, die man als heterophile Antikörper laborchemisch nachweisen kann. Die typische Klinik, eine Lymphozytose und Monotest zum Nachweis der heterophilen AK ist für die Diagnose einer akuten IM ausreichend. Die EBV spezifische Diagnostik umfasst VCA-IgM/IgG, EA-IgG sowie EBNA-1-IgG. Bei einer akuten Infektion kann der VCA-IgM/IgG und EA-IgG nachgewiesen werden. Hohe EBNA-1-IgG Titer ohne VCA-IgM Erhöhung schließen eine ganz akute Infektion eher aus.

Klinische Symptome

Die Klinik der infektiösen Mononukleose, die in 10–15 % der Fälle nicht vom EBV, sondern auch von einer Infektion mit dem Cytomegalie-Virus (CMV) oder HIV verursacht werden kann, ist charakterisiert durch Müdigkeit und Erschöpfung, akut auftretendes Fieber, das bis 40 Grad ansteigen kann, sowie starke Halsschmerzen und druckdolente Lymphknotenschwellung im Halsbereich. Häufiger werden auch Kopfschmerzen und gastrointestinale Symptome angegeben und in über 50 % wird eine Erhöhung der Leberwerte (Transaminasen) und eine Vergrößerung der Milz beobachtet, die man sonografisch kontrollieren sollte. Da eine Milzvergrößerung ein Risikofaktor für eine Ruptur ist, sollte man sich in der Zeit körperlich schonen.

Die Symptome der IM können abhängig vom Immunsystem und Alter stark variieren. Die akute Erkrankung dauert rund 12–18 Tage, die Erholungsphase nochmal 2–4 Wochen. Manchmal persistiert die Erschöpfung über Wochen oder Monate, 5–10 % der Betroffenen klagen nach 6 Monaten immer noch über eine relevante Müdigkeit, wobei aber hier kein Zusammenhang mit dem *Chronic Fatigue Syndrom* gesehen wird. Selten kommt es zu weiteren Komplikationen wie Atemwegsobstruktionen durch die lokale Schwellung, neurologische Symptome wie Guillain-Barré-Syndrom oder einer Myelitis, die aber in der Regel wieder reversibel sind. Eine Erstinfektion mit EBV kann sich im Kindesalter und auch im Erwachsenenalter asymptomatisch oder als ein Infekt mit milden Symptomen wie Halsschmerzen und leicht erhöhter Temperatur präsentieren.

Langfristige Folgen und Komplikationen

Nach einer ausgeheilten IM oder einer latenten asymptomatischen EBV Infektion persistiert das EBV-Virus lebenslang in den B-Lymphozyten. Durch verschiedene Trigger kann das Immunsystem geschwächt werden, etwa durch Stress, schwere Erkrankungen oder Traumata, aber auch durch Störung des darmeigenen Immunsystems nach Infektion und Antibiotikaeinnahme oder Umweltbelastungen, Mangel an Mineralstoffen und Vitaminen sowie einer Schwermetallbelastung. Dadurch kommt es zu Milieueränderungen und Beeinflussung der Grundregulation, sodass das körpereigene Immunsystem die EBV-Viren nicht mehr genügend unterdrücken kann. Die EBV-Infektion kann reaktiviert werden und über verschiedene

Transmitterstoffe die lytische Phase auslösen. Manche Patienten haben dann auch wieder akute Fieberschübe und fühlen sich ähnlich wie bei der akuten IM sehr erschöpft und müde und leiden an unklaren Gelenkbeschwerden. Bei anderen Patienten zeigt sich eine reaktivierte EBV-Infektion als rezidivierende Infekte der Nasennebenhöhlen, Bronchien oder auch wiederkehrende Halsschmerzen. Oft sind dabei die Lymphknoten geschwollen und die Leber gestaut. Schulmedizinisch findet man im normalen Blutbild eine Erhöhung der Lymphozyten und Entzündungswerte, was oft als andere virale oder bakterielle Infektion bewertet wird. Die Therapie erfolgt oft symptomatisch oder der Patient bekommt fälschlicherweise Antibiotika, was zusätzlich das Immunsystem und das Darmmikrobiom schwächt.

Bei Verdacht auf eine reaktivierte EBV Infektion sollte deswegen der komplette EBV Antikörperstatus abgenommen werden:

1. EBV-VCA IgG
2. EBV-VCA-IgM
3. EBV-EA
4. EBV-EBNA-IgG

Erhöhte VCA-IgG und EBNA-IgG zeigen eine abgelaufene Infektion an, wenn zusätzlich die EA Titer erhöht sind, ist eine Reaktivierung wahrscheinlich. Positive VCA-IgM können auch unspezifisch erhöht sein und sind kein zuverlässiger Hinweis auf eine Reaktivierung.

Maligne Entartung und Autoimmunerkrankungen

Neben einer kurzfristigen symptomatischen Reaktivierung kann die latente Infektion von EBV der B-Zelle eine maligne Entartung begünstigen, wie am Beispiel vom Burkitt Lymphom in Süd-Afrika,⁸ dem Nasopharynx-Ca. und Hodgkin Lymphom gezeigt werden konnte.⁹ Bei Patienten mit zellulärer Immundefizienz oder Autoimmunerkrankungen wie SLE, RA treten EBV abhängige Lymphome häufiger auf. Andererseits haben Personen, die eine IM durchgemacht haben, ein zweifach erhöhtes Risiko an MS zu erkranken.¹⁰ Bei den Autoimmunerkrankungen wie MS, Rheumatoide Arthritis, Hashimoto Thyreoiditis und Systemischer Lupus Erythematoses konnte eine erhöhte EBV Aktivität mit mehr latent infizierten B-Zellen gezeigt werden.

Therapiemöglichkeiten der aktivierten EBV-Infektion

Die schulmedizinische Therapie der akuten EBV-Infektion beschränkt sich auf eine symptomatische Behandlung mit Fieber und schmerzensenkenden Medikamenten wie NSAR. Antivirale Mittel werden dagegen nur selten eingesetzt, Cortison findet bei schweren Entzündungsreaktionen Anwendung oder auch bei lokalen Schwellungen mit Stridor. Wichtig ist für die Zeit der akuten Infektion eine körperliche Schonung mit kompletter Sportpause.

Neben der symptomatischen Therapie ist es naturheilkundlich sowohl bei der akuten, aber auch reaktivierten Infektion sehr wichtig, das Immunsystem zu unterstützen und die körpereigenen Selbstheilungskräfte anzuregen, um das Virus in Schach zu halten.

Die Substitution von Vitamin C 1–2 Gramm, Zink 25–75 mg, Selen 100 µg und Vitamin D 2000 IE hat sich allgemein bei Infektionen sowohl präventiv und kurativ bewährt, um das Immunsystem zu unterstützen. Die hochdosierte Gabe von Vitamin B₁₂ ist bei EBV Infektionen mit Müdigkeit und Erschöpfung sehr wichtig. Die Mittel sollten am Anfang hochdosiert werden und die Dosis je nach Verlauf angepasst werden. Mineralstoffdefizite wie Eisen- oder Kupfermangel sollten außerdem ausgeglichen werden. Im akuten Stadium verordne ich die EBV-Nosode in D30 1 × 5 Glb. am Tag und setze komplexhomöopathisch bei allgemeinen Symptomen metavirulent 3 × 10 Tropfen ein, bei Schwellung der Lymphknoten Lymphaden Hevert Complex 3 × 20 Tropfen, bei starken Halsschmerzen auch Apis/Belladonna cum Mercurio 3 × 7 Glb.

Bei der akuten Infektion sowie chronisch reaktivierten Infekten kommt es häufig zu einer Belastung des Mesenchyms/Bindegewebes mit Stoffwechselprodukten und Toxinen des Erregers, die durch andere Faktoren wie Fehlernährung, Umweltgifte oder Stress noch verstärkt wird. Zur Anregung der Regulationsfähigkeit sollte das Mesenchym reaktiviert und die Ausleitungsorgane angeregt werden, um die belastenden Stoffe zu mobilisieren und auszuleiten.¹¹ Neben der Gabe von verschiedenen Erbnosoden in metabi-arex N, die die Regulationsfähigkeit im Mesenchym anregen, setze ich parallel Komplexmittel von meta Fackler für die Anregung der Entgiftungskapazität der Nieren, Leber, Darm, Bauchspeicheldrüse sowie Lymphe ein.

Folgendes Schema hat sich unterstützend bei akutem und chronischem/reaktiviertem EBV bewährt:

- metabiarex N 3 × 10 Tropfen
(bei empfindl. Pat. mit 2 × 3 Tr. starten und wöchentlich steigern)
- metaheptachol N 3 × 10 Tropfen
(bei guter Verträglichkeit auf 3 × 30 Tr. steigern)
- metasolitharis 3 × 10 Tropfen
(bei guter Verträglichkeit auf 3 × 30 Tr. steigern)
- metaharonga 3 × 10 Tropfen
(bei guter Verträglichkeit auf 3 × 30 Tr. steigern)
- Lymphaden Hevert Complex 3 × 10 Tr.
(bei guter Verträglichkeit auf 3 × 30 steigern)

Zusätzlich dazu kann verordnet werden:

- bei akutem EBV: EBV-Nosode D30 1 × 5 Glb.
morgens oder mittags mit Abstand zum Essen
- bei chronischem EBV: EBV-Nosode D200 1 × 5 Glb.
wöchentlich morgens oder mittags mit Abstand zum Essen

Als Begleittherapie zur Korrektur des Säure-Basen-Haushaltes ist die Gabe von einem extrazellulären Basenmittel zu empfehlen, wie etwa Basosyx Syxyl Kautabletten 2–3 × 2 Tbl. sowie Milchsäuretropfen von Pflüger 3 × 5–10 Tropfen. Die Therapie sollte mind. 6–8 Wochen durchgeführt werden bzw. bis das Krankheitsbild sich deutlich verbessert hat. Zum Abschluss sollte eine Woche lang metasilicea S 3 × 10 Tropfen gegeben werden.

Bei hartnäckigen Verlaufsformen setze ich parallel die Mikroimmuntherapie ein, die mit Interleukinen und immunwirksamen Substanzen in homöopathischen Dosierungen die Immunantwort gegen EBV unterstützt und regulierend auf die TH1-Zellen wirkt und mit spezifischen Nukleinsäuren die Replikation der virusinfizierten Zellen unterdrücken kann. Je nach immunologischer Ausgangslage (TH1/TH2 Balance) verordne ich den Patienten die Präparate 2LEBV oder 2LXFS von Labo'Life für mindestens 3 Monate.

Ein Fall aus der Praxis

Ein 37-jähriger Manager leidet drei- bis viermal im Jahr an plötzlichen Infektionen mit Halsschmerzen, hohem Fieber bis 39,5 Grad und totaler Erschöpfung für mindestens 1–2 Wochen. Ausgelöst werden diese meistens durch intensive sportliche Tätigkeiten wie etwa einem Tenniswettkampf am Wochenende oder einem Boxwettkampf gepaart mit beruflichem oder privatem Stress. Die Blutwerte zeigen dabei regelmäßig eine deutliche CRP-Erhöpfung auf bis zu 80 und häufig eine Lymphozytose. Von seinem Arzt habe er dann meist Antibiotika bekommen.

Anamnestisch war ein Pfeiffersches Drüsenfieber in der Jugend bekannt mit Hepatosplenomegalie und Erhöhung der Transaminasen, das jedoch nach Angaben seines damals betreuenden Arztes folgenlos ausgeheilt war. Außerdem lag eine Mitralklappeninsuffizienz Stadium 2 und eine Hypercholesterinämie vor. Die EBV Serologie im Normalzustand ohne Infekt zeigt interessanterweise nur erhöhte VCA-IgG bei negativen VCA-IgM, EBNA-IgG und EA-IgG. Die Befundkonstellation spricht für einen EBNA 1 Verlust oder ausbleibender EBNA-IgG Konversion, denn normalerweise würden sich nach einer abgelaufenen Infektion auch erhöhte EBNA-IgG bilden als Zeichen der langfristigen Immunantwort.

Bei dem nächsten akuten Infekt wurde neben dem CRP, der bei 46 mg/dl lag, die EBV Serologie bestimmt: VCA-IgG 436 U/ml (bis 20), VCA-IgM 90,8 (bis 20), EBNA-IgG negativ, EA-IgG grenzwertig positiv. Diese Konstellation sprach für eine akute reaktivierte EBV-Infektion. Die Therapie erfolgte zunächst mit Vitamin C 15 Gramm Infusion für 3 Tage, danach 1 × 1 Gramm Vitamin C oral, B₁₂ Ankermann 1 × 1, Zinkorot 25 3 × 1, Vitamin D 2000 IE/Tag und Selen 100 µg sowie EBV Nosode D30 1 × 5 Glb. und metavirulent 6 × 10 Tropfen.

Nach zwei Tagen ging es dem Patienten deutlich besser, nach fünf Tagen war er wieder arbeitsfähig und sah keinen Therapiebedarf mehr. Im Mikronährstoffprofil konnte ein Mangel an Kupfer, Zink, Eisen und Selen nachgewiesen werden, sodass diese zur Substitution empfohlen wurden. Die Kontrolle der EBV Serologie nach 6 Wochen zeigte wieder negative VCA-IgM und EA-IgG und negative EBNA-IgG.

Nach einem halben Jahr meldete sich der Patient wieder mit ähnlichen Infekt-Symptomen nach einem Tenniscamp und Wettkampf am Wochenende. Der CRP war auf 25,6 mg/l erhöht, VCA-IgM und EA waren wieder als Ausdruck der Reaktivierung positiv.

Die Therapie erfolgte wieder mit Hochdosis-Vitamin C, Selen, Zink, Vitamin D, B₁₂ und der EBV-Nosode mit ähnlich kurzem Verlauf. Außerdem wurde dem Patienten eine unterstützende Mesenchym-Reaktivierung mit metabiarex N 3 × 10 Tropfen und begleitender Anregung der Entgiftungsorgane mit metaheptachol N, metasolitharis, metaharonga und Lymphaden Hevert Complex je 3 × 30 Tropfen und der EBV-Nosode D200 1 × 1 Glb./Woche für insg. 6 Wochen sowie Basosyx 3 × 2 Tbl. verordnet.

Da das Immunprofil eine TH1/TH2 Dysbalance zeigte, bekam er parallel für 3 Monate 2LEBV von Labo'Life. Unterstützend zum Darmaufbau bei niedrigen Lacto- und Bifidobakterien nahm er Probiotik pur von Nutrimun und bei erniedrigtem sekr. IgA Regacan 3 Tbl. abends für 3 Monate. Außerdem wurde dem Patienten Stressreduktion und das regelmäßige Ausüben von Entspannungstechniken empfohlen. Der Patient stellte seine Ernährung um und aß mehr Omega 3 reiche Fettfische (Lachs, Makrele, Hering) in Bio Qualität statt Fleisch, zwischendurch mehr Nüsse anstatt Schokolade und Gummibärchen und verwendete bei Salaten Walnuss-Hanf sowie Leinöl. Er aß auch mehr antientzündliche Obst- und Gemüsesorten wie Blaubeeren, grünes Blattgemüse, Knoblauch, Zwiebeln, Meerrettich, Rucola und Radieschen, probiotische Joghurts und als Gewürze verwendete er regelmäßig Ingwer und Kurkuma.

Nach 6 Monaten zeigte sich serologisch VCA-IgG > 200 (> 16), VCA-IgM negativ, EA-IgG 10 (< 16) EBNA-IgG > 200 (< 16). Die EBNA-IgG sind jetzt erstmal angestiegen und zeigen eine abgelaufene Infektion mit Serokonversion an. Der Patient hat seitdem keine akuten Infekt-Zeichen mehr nach anstrengender körperlicher Aktivität.

Resümee

Bei einer akuten und chronischen EBV-Infektion ist neben einer symptomatischen Therapie, körperlicher Schonung und die Gabe von Vitaminen und Mineralstoffen eine ganzheitliche Behandlung zur Unterstützung des Immunsystems und eine Anregung der Selbstregulation und Entgiftung des Mesenchyms mit einer entsprechenden Ausleitung sehr wichtig, um den Verlauf der Erkrankung positiv zu beeinflussen und einer Chronifizierung mit Schwächung des Immunsystems vorzubeugen. Daneben können auch verschiedene Komplex-Homöopathika und die EBV-Nosode eingesetzt werden und bei immunologischem Ungleichgewicht eine Mikroimmuntherapie. Die Patienten können die Therapie selber durch ein gutes Stress-Management und eine gesunde Ernährungsumstellung, reich an antientzündlichen Nahrungsmitteln, unterstützen.

Autorin:

Dr. med. Jessica Hinteregger-Männel

Fachärztin für Allgemeinmedizin

Naturheilverfahren, Ernährungsmedizin, Sportmedizin und Osteopathin

E-Mail: info@dr-maennel.com

Quellen

- 1 Epstein MA, Barr YM, Achong BG: A second virus-carrying tissue culture strain (EB2) of lymphoblasts from Burkitt's lymphoma. Paris: Pathologie – Biologie, 1964. 12:1233-4
- 2 Higgins CD, Swerdlow AJ, Macsween KF et al.: A study of risk factors for acquisition of Epstein-Barr virus and its subtypes. s.l.: The journal of infectious diseases, 2007. 195(4):474-82
- 3 Karrer U, Nadala D: Epstein Bar Virus und infektiöse Mononukleose. Swiss Medical Forum 2014;14(11):226-232
- 4 Zetterberg H, Jansson A et al.: The Epstein-Barr virus ZEBRA protein activates transcription from the early lytic F promoter by binding to a promoter-proximal AP-1-like site. s.l.: The journal of general virology, 2002; 83(Pt 8):2007-14
- 5 Crawford DH, Macsween KF, Higgins CD et al.: A cohort study among university students: identification of risk factors for Epstein-Barr virus seroconversion and infectious mononucleosis. s.l.: Clinical infectious disease, 2006. 43(3):276-82
- 6 Mcaulay KA, Higgins CD et al.: A class I polymorphisms are associated with development of infectious mononucleosis upon primary EBV infection. s.l.: The journal of clinical investigations, 2007. 117(10):3042-8
- 7 Gulley ML. Molecular diagnosis of Epstein-Barr virus-related diseases. s.l.: The Journal of molecular diagnostics, 2001. 3(1):1-10
- 8 Neri A, Barriga F et al.: Epstein-Barr virus infection precedes clonal expansion in Burkitt's and acquired immunodeficiency syndrome-associated lymphoma. Blood, 1991. 77(5):1092- 5
- 9 Poppema S, van Imhoff G, Torensma R, Smit J: Lymphadenopathy morphologically consistent with Hodgkin's disease associated with Epstein-Barr virus infection. American journal of clinical pathology: s.n., 1985. 84(3):385-90
- 10 Langer-Gould A, Wu J, Lucas R et al.: Epstein-Barr virus, cytomegalovirus, and multiple sclerosis susceptibility. A multiethnic study. Neurology, September 26, 2017; 89 (13)
- 11 Heine H: Mesenchym Reaktivierung. Deutsche Zeitschrift für Akupunktur 37,1 1994



Detox-Diät

Zeit, aktiv zu werden

Ich hol'
mir meine Kraft
zurück!



Fachkreis-Informationen:
www.metafackler.de/detox

**Entgiftungs- und Ausleitungskonzept
mit Nosoden, homöopathischen Drainage-
mitteln und Ernährungstipps**